ハブ咬傷による皮膚の壊死脱落欠損部へＡＰＦによる皮膚再建術を行った猫の二症例

〇新里　健

赤瓦動物病院・沖縄県

【はじめに】

沖縄県にはホンハブ、ヒメハブ、サキシマハブ、タイワンハブなどの毒ヘビが生息しており、それらに咬まれると患部の出血性腫脹、皮膚のチアノーゼといった症状を引き起こします。またハブ毒には図１に示すように、血管内皮細胞を破壊する金属プロテーゼや、激しい炎症反応を引き起こすセリンプロテーゼ、出血活性や抗凝固活性を示すやＣ型レクチン様凝固因子結合蛋白、また筋壊死や浮腫、神経毒性を示すホスホリパーゼＡ2 などの生理活性物質を含んでおり、咬傷患部に激しい痛みと筋肉や皮膚の出血性浮腫や壊死脱落を引き起こし生命に重篤な影響を及ぼします。

図１　ハブ毒の種類

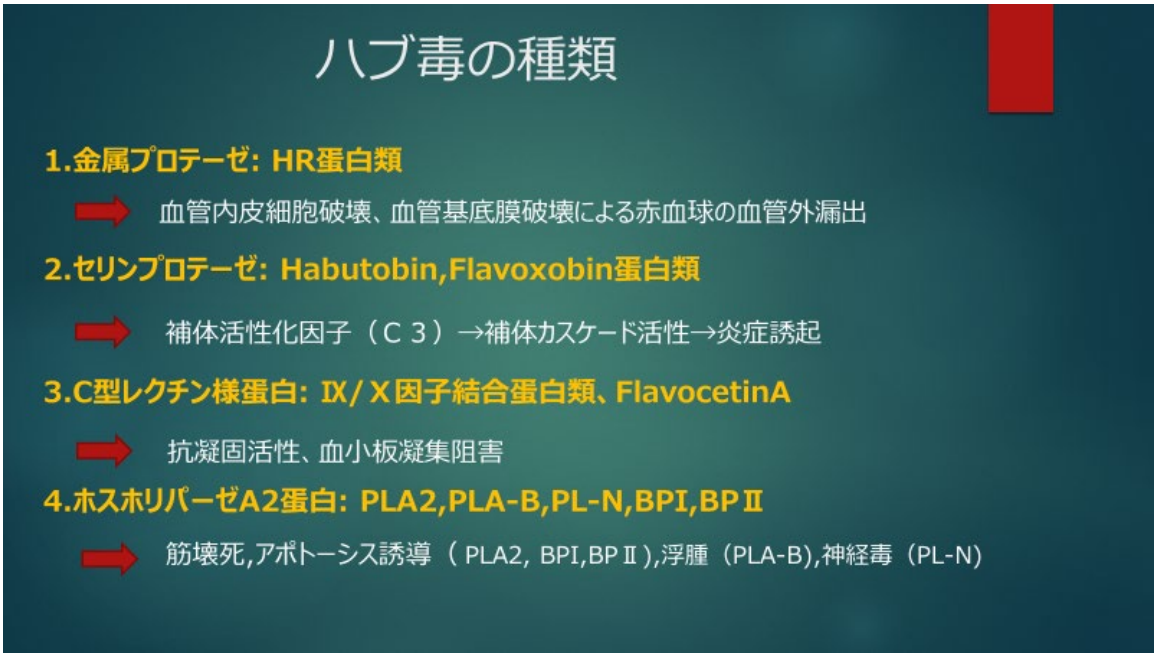

猫におけるハブ咬傷は経験上ではありますが、図２に示す５つのフェーズに分けられます。今回、ハブ咬傷と診断し、フェーズ４からフェーズ５の治癒期に至らないであろうと思われる症例においては皮膚再建術を実施しました。

図 2 ハブ咬傷のステージ

【皮膚再建術について】

皮膚再建術は　通常、皮膚欠損部の大きさや欠損部位、皮膚の伸展具合に応じて、図 3 に示すような局所伸展皮弁やひだ状皮弁(SFAF）,遊離移植、軸上皮弁（APF）といった、いくつかの方法を単独、あるいは組み合わせて行います。

図 3 主な皮膚再建法

図 4 に示すシェーマは　筋肉や皮下織を貫通して皮膚への移行する主要ないくつかの有軸血管を示します。今回の二症例においては、皮膚の血行を温存し、移植皮膚の生存性を高めるために、胸背動脈の皮枝または頭側浅腹壁動脈の皮枝を有する有軸皮弁（アキシャルパターンフラップ略して APF）を皮下識より剥離持ち上げて欠損部へ転移移植する皮膚再建術を行い、良好な予後が得られました。よってこの手技等について報告を行いたいと思います。

図 4 軸上皮弁（Axialn Pattern Flap:APF）に用いる主な皮動脈

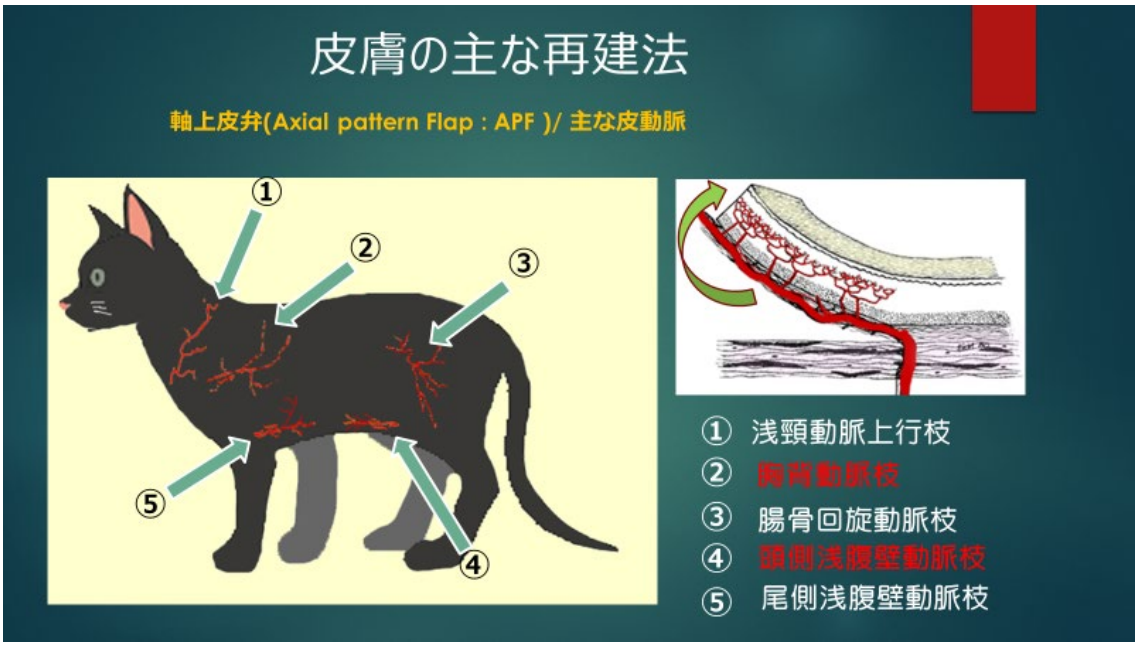

【症例 1】

症例は 1 歳の未去勢、雑種猫です。体重は 4.1kg で右頭頸部皮膚の出血性外傷を主訴に来院しました。

写真 1 は当院に来院して、外用療法を行った 1 週間後の写真です。来院時に比べると良好な肉芽形成が認められますが、頸部腹側の皮膚の脱落と頭部皮膚の欠損が顕著に認められます。図 5 には今回の皮膚欠損領域のシェーマを示します。今回の症例では広範囲にわたった頭部と頚部の皮膚欠損部を最小の皮膚切開で同時に再建する必要があります。そこで症例 1 では図 6 に示すように右胸背動脈の APF を用いて頭部皮膚欠損部へ回転移植し、右頸部の残存皮膚を腹側頸部脱落部へ移植する術式を検討しました。写真 2 は手術中の写真です。右胸背動脈を含む APF を切開、剥離し、その際に生じた皮膚欠損部はステープラーによって仮縫合を行いました。ＡＰＦを頭部に転移するために外側頸部の皮膚を切開し、頭部へのＡＰＦの通路確保しました。この時に生じた遊離外則頸部の皮膚を腹側頸部皮膚欠損部へ転移、移植し、APF を作成した通路を通って頭部へ転移する皮膚再建を行いました。写真 3 は手術後の写真です。頭部の皮膚欠損部を十分に被覆する皮膚再建を行うことができました。写真 4 は手術から 45 日後の写真です。頭部皮膚の逆方向への毛並みと、右眼瞼の緊張が認められましたが、皮膚の良好な生着を確認することができました。

写真 1

図 5

図 6

写真 2　症例 1-術中写真

写真 3　症例 1-手術後

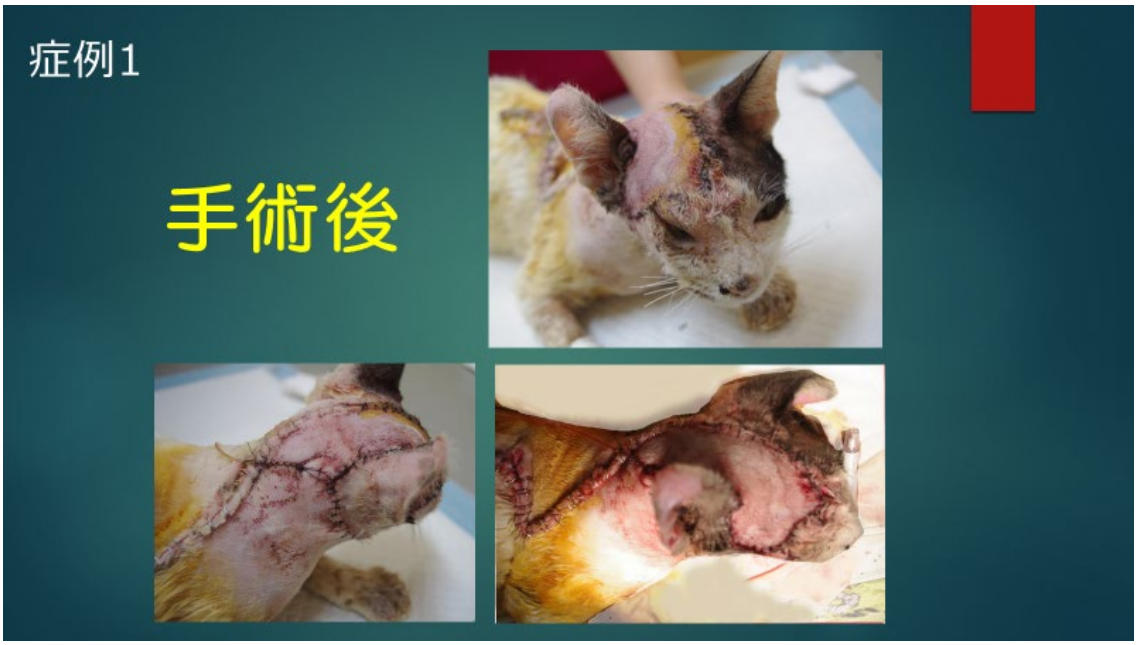

写真 4　症例 1 手術後 45 日

【症例 2】

症例 2 は体重 3.2kg,1 歳の避妊済み雑種猫です。左前内側皮膚の出血性外傷を主訴に来院しました。おそらく受傷後、数日経過していると思われますが、左前肢内側に上腕から前腕部にかけて広範囲の皮膚の壊死脱落が認められます(写真 4)。外用療法によって写真 5 に示すように、壊死した皮膚の脱落と良好な肉芽形成を待って皮膚の再建術を実施しました。

写真 4　症例 2-来院時

写真 5　症例 2-外用療法を行った後

図 6 には今回行った皮膚移植術のシェーマを示します。左前頭側浅腹壁動脈を含む APF を左前肢内側の皮膚欠損領域へ回転、転移する皮膚移植移植再建術を考えました。写真 6 には術中の写真を示します。左頭側浅腹壁動脈起始部ぎりぎりまで、移植皮膚を剥離牽引し、皮下に十分な血行があることを確認しました。浅腹壁動脈起始部の血管の折れ曲がりによる血行遮断を避けることに注意しながら起始部皮膚を折り曲げて移植床へ回転転移し、方向性と伸展性を十分に確認した後に皮膚の縫合を行い皮膚再建術を実施しました(写真 7)。

図 6　皮膚移植計画のシェーマ

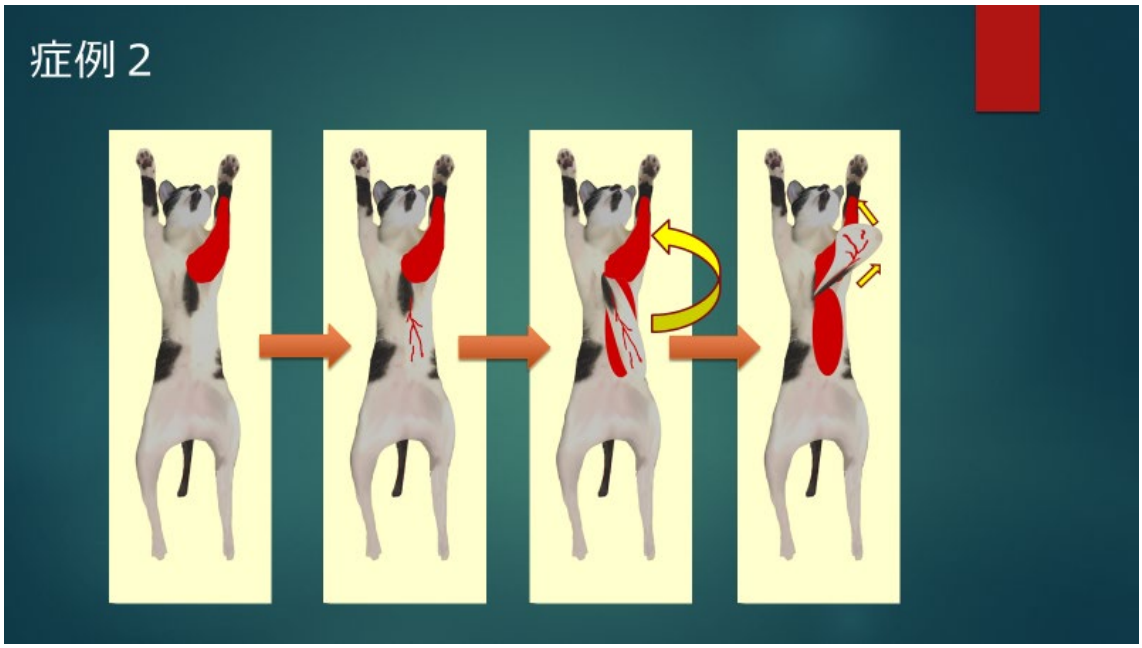

写真 6 症例 2－術中写真

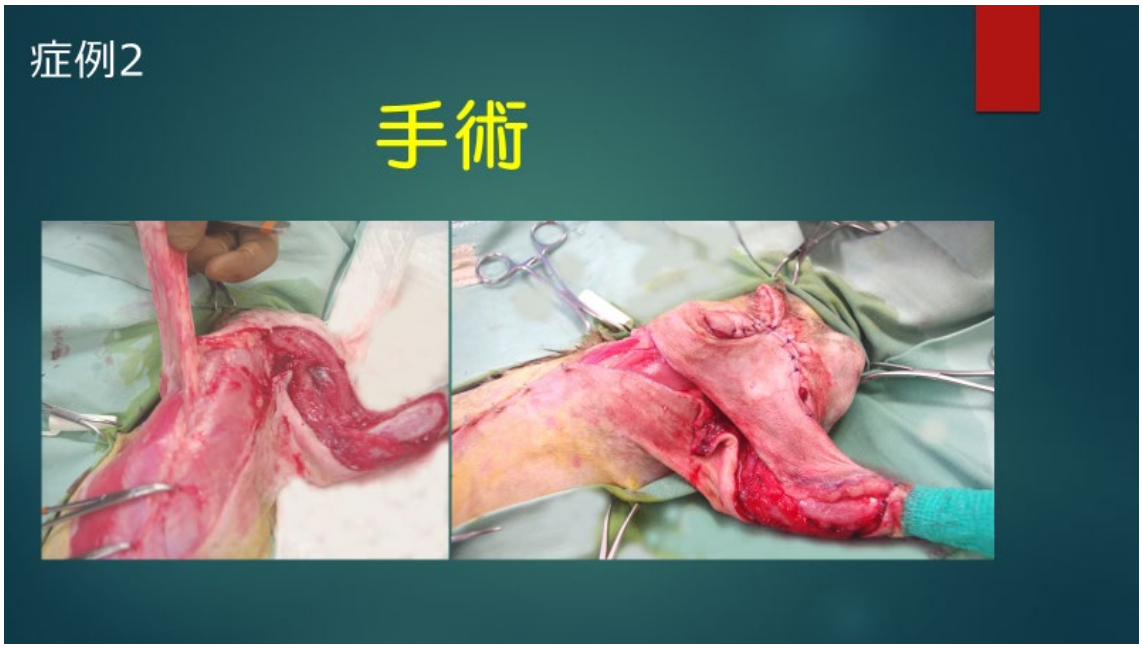

写真 7 症例 2－術中写真

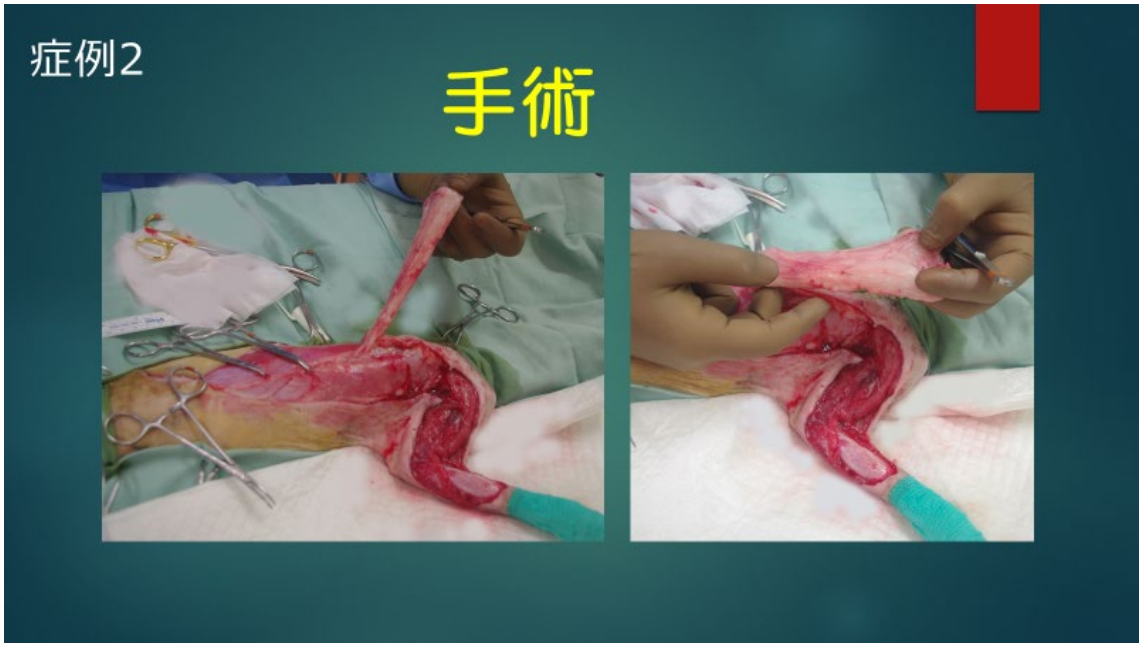

写真 8 は術後の写真です。移植に用いた皮膚欠損部はステープラーにて皮膚の伸展縫合を行い、皮下織側に脱気を行うためにチューブを設置しました。脱気チューブは皮膚の接着性を確認後除去しました。18 日後に完全な皮膚の生着を確認しました。

【まとめ】

今回のようにハブ咬傷によって皮膚が壊死脱落し、二期融合が困難と思われる広範囲の皮膚欠損部領域をもつ症例でさえも、新しい比較的新鮮な移植床を確保し、胸背動脈や頭側浅腹壁動脈を含む APF を用い十分な皮膚の栄養血管を温存した皮膚移植再建術を行えば　良好な皮膚の生着を得ることができると認識することができました。