肝臓の心膜癒着を伴う横隔膜ヘルニアを心膜グラフトを用いて整復術を行った猫の一症例

新里　健
赤瓦動物病院・沖縄県

要約

横隔膜ヘルニアは先天性と後天性に分類され、前者は胸膜腹膜ヘルニア、腹膜心膜ヘルニア、裂孔ヘルニアの 3 つのタイプがあり、後者は外傷性に生じることが多い。今回、横隔膜腹側腱性部より肝臓が逸脱し、心膜と癒着を起こしていた非典型的な横隔膜ヘルニアと思われる症例に遭遇し、心膜グラフトを用いて横隔膜整復術を行い良好な予後が得られたので、これを報告する。

[症例]

[年齢]3 才　　[血統]　雑種　　[性別]未去勢雄
[予防]ワクチン履歴なし。[飼育環境]　室内飼育
[既往歴]なし。
[主訴]　食欲不振、呼吸速拍

[各種検査]

(1) 初診時血液検査所見：若干の貧血と網状赤血球の増加を認めた以外は顕著な変化は認めなかった。(表 1)
(2) 胸部超音波検査: 肝臓が心臓に直接接触している像が観察された。（図 1)
(3) レントゲン検査：横隔膜と心膜の連続性が認められた。消化管造影検査では消化管の胸腔内への逸脱は認めなかった。(写真 1)

表 1 血液検査所見

CBC

RBC　= 480 万/μℓ	HCT　=26.4%	WBC =9400/μℓ
Grans =6200/μℓ	L/M =3200/μℓ	
PLT　=255×10^3/μℓ	Retics=3.9%	

生化学検査

Glu = 140mg/dl	TP = 7.9g/dl	BUN = 27mg/dl	Cre = 1.3mg/dl
ALT = 83U/L	AST =42U/L	T-Bill=0.3mg/dl	
Na=141 mmol/dl, K=4.1 mmol/dl, Cl=124 mmol/dl			

図１　超音波検査

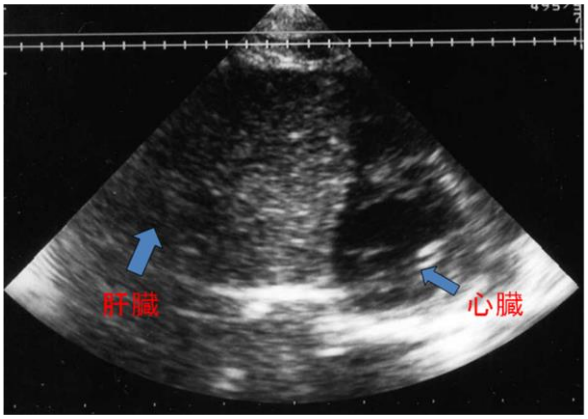

写真１　レントゲン検査

VD 像

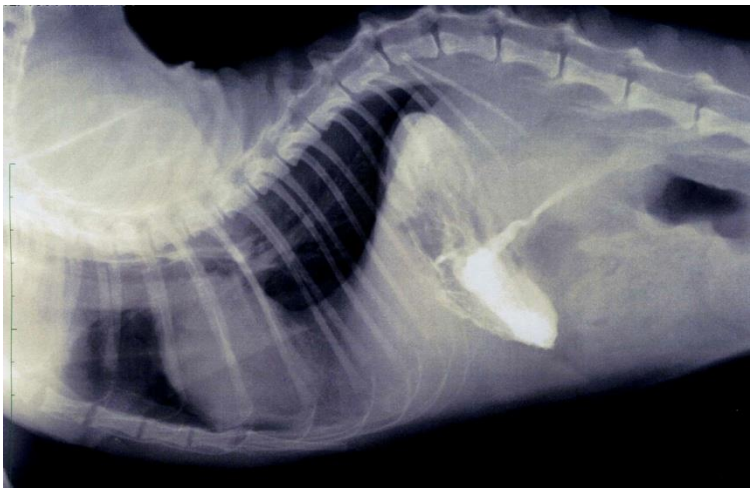

lateral 像

［診断及び治療］

上記の結果により、横隔膜ヘルニアと診断し、ヘルニア逸脱部位の整復とヘルニア孔の再建を目的とした手術を実施した。上腹部の正中切開によりアプローチを行い、肝臓の頭側領域（内側左葉）が横隔膜腱性部より逸脱していることを確認した（写真 2、図 2)。その後、剣状突起横からの切開を上方に進めていき胸腔内を視認できるところまで術野を広げていった。肝臓と心膜は強く癒着しており、剥離分離を試みたが出血が多く、重要血管をまきこんでいる可能性があった。そのため 剥離分離を断念し、胸腔陰圧の保持と腹腔内臓器の胸腔内スペースへの移動を防ぐために心膜グラフトを作成することにした。心膜の腹側ラインで心臓周囲横軸に切開を行い、心膜（線維性心膜も含めて）を剥離分離して心膜グラフトの作成を行った（図 3-2, 3)。

続いて、漿膜性心膜の臓側盤はのこして 肝臓と横隔膜のヘルニア孔周囲の剥離分離を行いそこに心膜グラフトの進展移動と結紮部位の確認を行った(図 4-4, 5)。 縫合部位を決定後、ＰＤＳ 4-0 にて横隔膜と心膜との単純結紮縫合を行った（図 5-6, 7, 図 6, 写真 3)。

写真 2

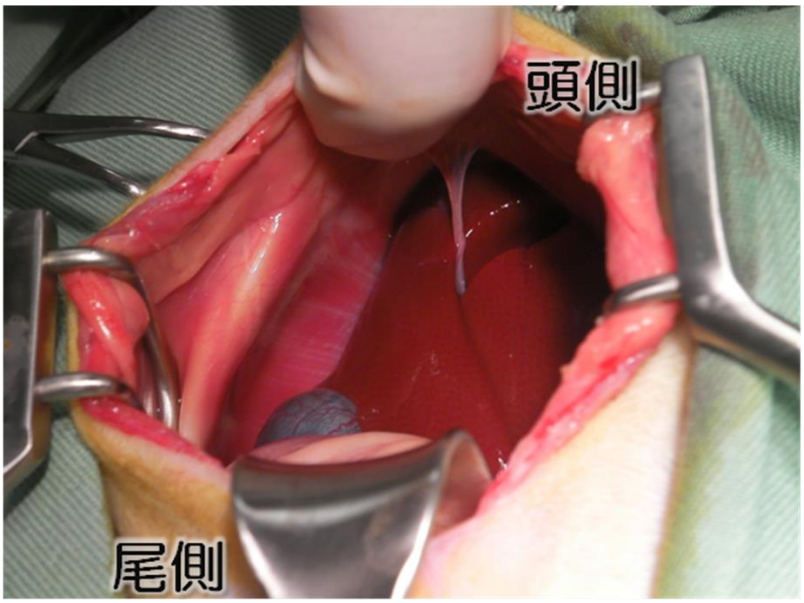

図 2

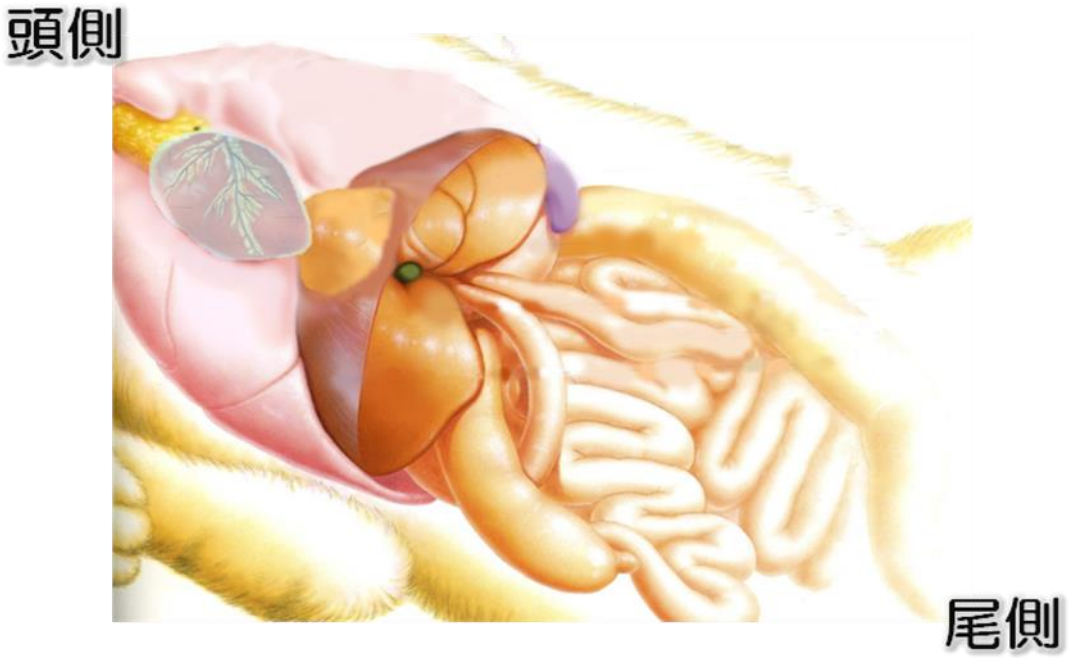

図 3

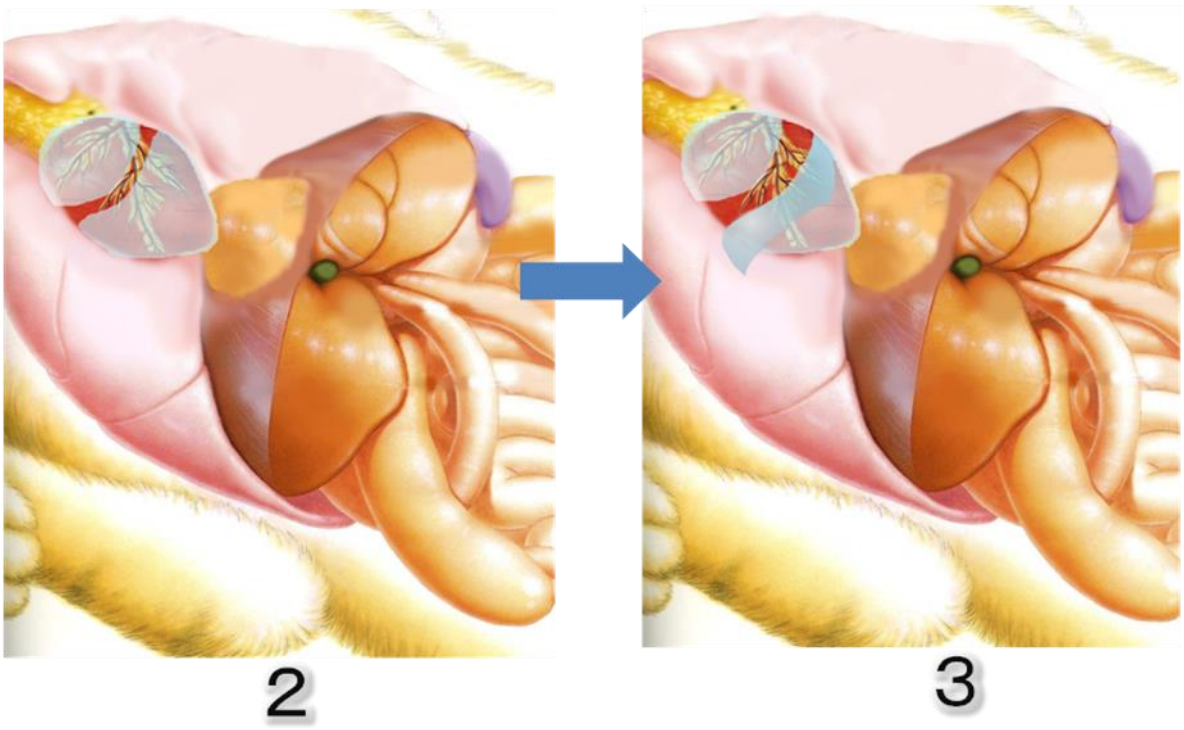

図 4

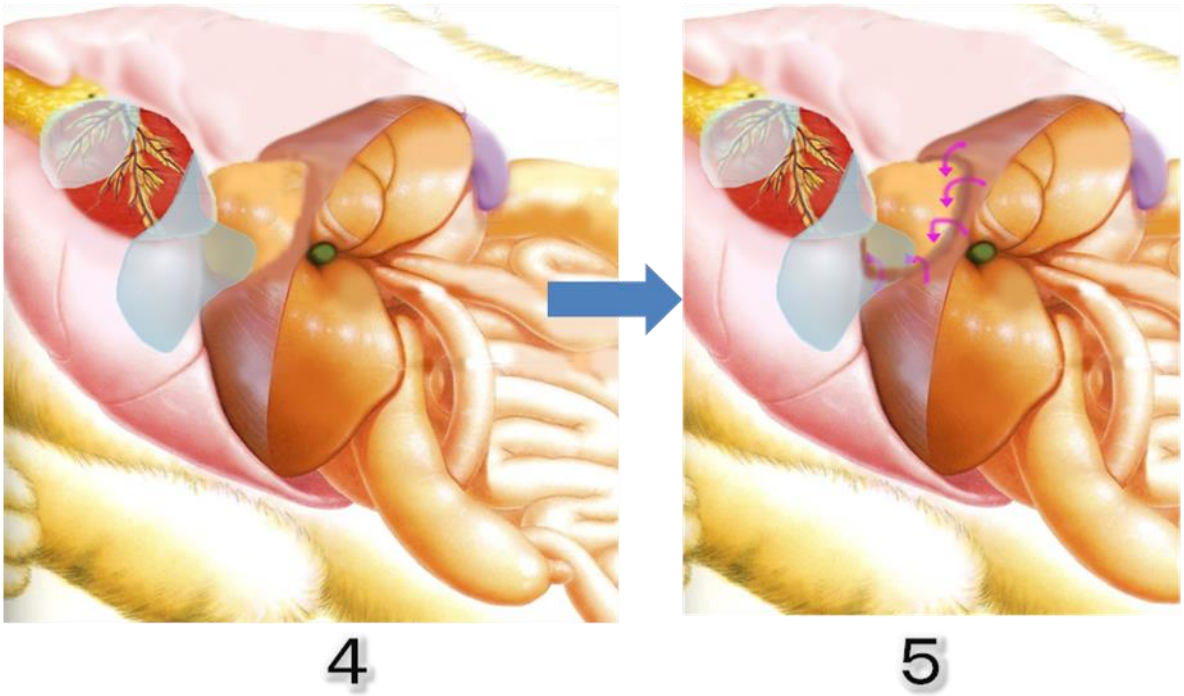

図 5

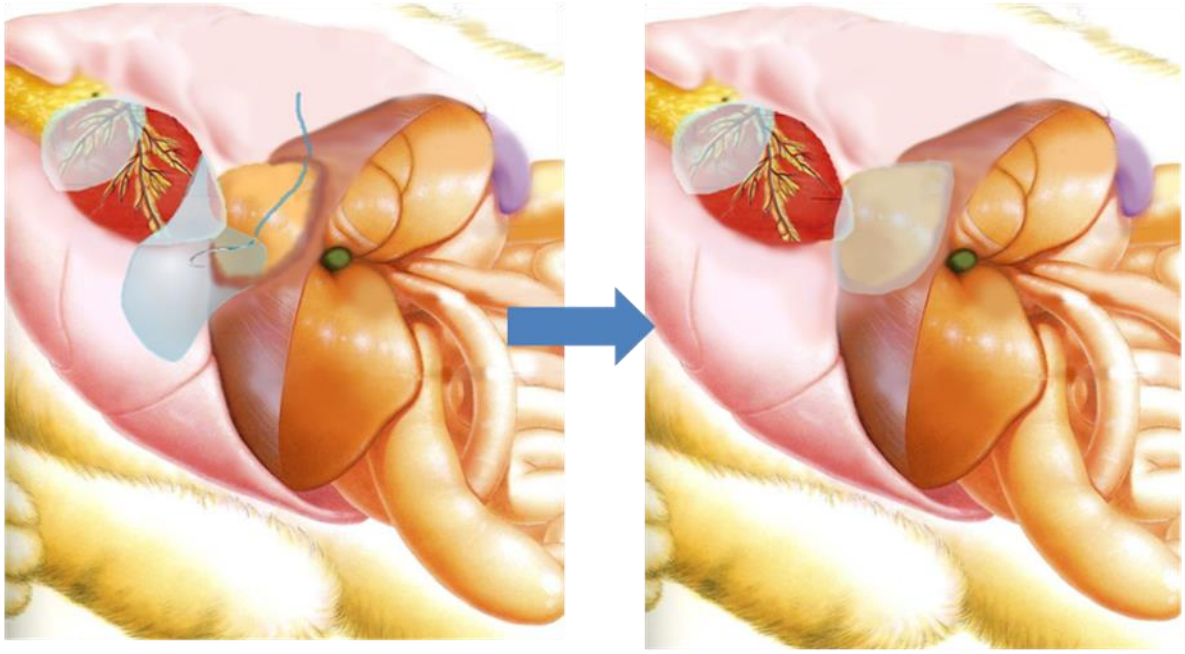

6　　7

図 6

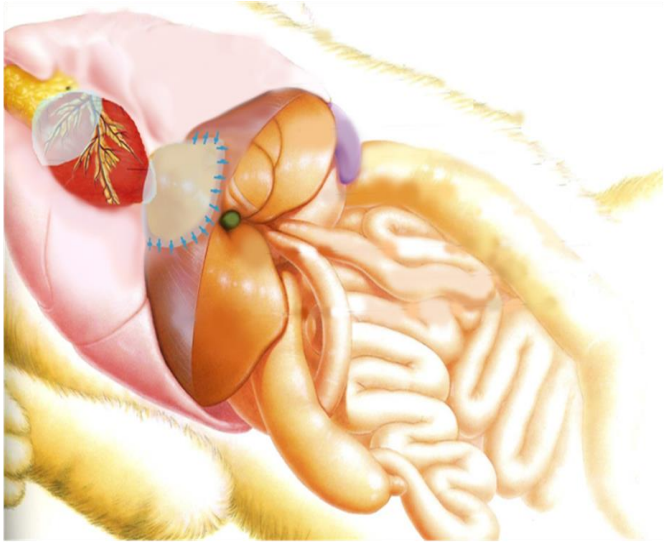

8

写真 3

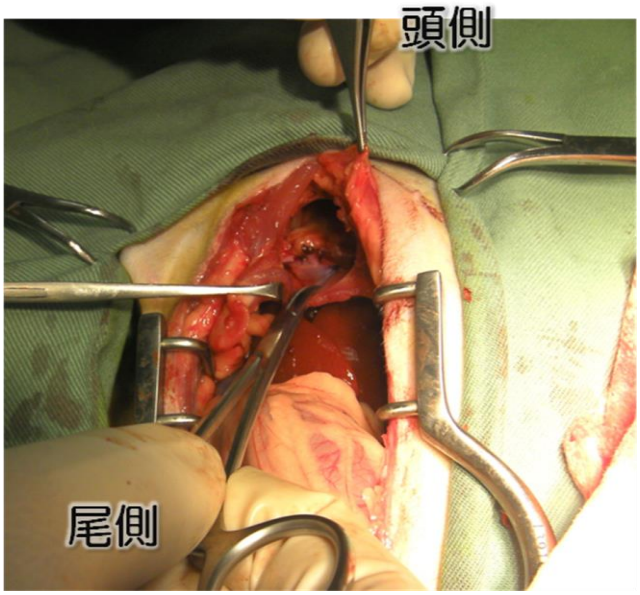

［結果］

手術後の結果は良好で呼吸状態は 術後３日後に正常近くまで回復した。

［考察］

今回の症例は室内飼育である事、子猫の時から呼吸が少し早いような気がしたとの稟告がありました。また外傷性の横隔膜ヘルニアは筋性部に多い事、また癒着以外のヘルニア周囲領域のダメージや組織変位がなかったことから、心膜形成後期における横中隔形成異常による先天性横隔膜ヘルニアと考えました。しかし肝臓が心膜が癒着を起こす先天性の症例の報告がなく、生後間もないころの転落、圧迫などの外因性の要因も完全に除外できないことから今回の横隔膜ヘルニアを正確に分類することができなかった。今回の症例のような肝臓と心膜が癒着した分類不能な横隔膜ヘルニアにおいて実施した心膜グラフト横隔膜再建術は肝臓と心臓の剥離困難な場合において有効な手段になるように思われた。